Evaluación de Realce Tardío de las Venas Pulmonares por Resonancia Magnética de 3 Tesla después de Ablación de Fibrilación Atrial

Felipe Gomes de Oliveira, Ibraim Masciarelli Pinto, Dalmo Antonio Moreira, Deise Aparecida Miyake, Bruno Pereira Valdigem, Tiago Senra

Instituto Dante Pazzanese de Cardiologia, São Paulo, SP - Brasil

Introducción

La fibrilación atrial (FA) es la arritmia cardíaca sustentada más frecuente en la práctica clínica. Datos epidemiológicos demuestran que la FA está asociada a morbilidad y la mortalidad expresivas, acarreando costos médico hospitalarios elevados.[1] El desaliento generado por el impacto modesto de los agentes antiarrítmicos en la historia natural de la FA motivó el desarrollo de métodos no farmacológicos, buscando el tratamiento curativo de esa arritmia. En ese contexto, en la última década, la ablación por catéter con técnicas percutáneas evolucionó considerablemente, consolidándose como opción terapéutica en pacientes seleccionados con FA.[2] Métodos de imagen, tales como ecocardiografía intracardíaca y mapeo electroanatómico, han sido cada vez más incorporados, con la finalidad de aumentar la eficiencia y la seguridad del método. La eficacia de la ablación viene siendo discutida en los últimos tiempos buscando evidenciar factores que contribuyen para las tasas de recurrencia de la FA. La falla del procedimiento es muchas veces atribuida a la retomada de la conducción entre las venas pulmonares y el atrio izquierdo debido a la ablación incompleta de los focos ectópicos.[3] La resonancia magnética cardíaca (RMC) con técnica de realce tardío es una modalidad de imagen no invasiva usada para visualizar las áreas de fibrosis. En el contexto de la FA, puede ser adaptada para identificar la fibrosis inducida por las ondas de radiofrecuencia en la pared del atrio izquierdo y en el ostium de las venas pulmonares después de la ablación de la FA. Las regiones de fibrosis presentan aumento de la intensidad de la señal en el realce tardío en razón del lento *"washout"* del gadolinio del tejido lesionado. En ese escenario, estudios iniciales sugieren que la RMC con evaluación de la fibrosis atrial por la técnica de realce tardío puede proveer informaciones importantes acerca de los sitios de ablación por radiofrecuencia, potencialmente identificando aislamientos incompletos y áreas de fibrosis preexistentes en el atrio que puedan predisponer para mayor tasa de recurrencia de la FA después del procedimiento.[4]

Palabras clave

Arritmias Cardíacas; Fibrilación Atrial; Ablación por Catéter; Atrios del Corazón; Venas Pulmonares.

Correspondencia: Felipe Gomes de Oliveira •
Instituto Dante Pazzanese de Cardiologia. Av. Dante Pazzanese, 500. CEP 04012-909, Vila Mariana, SP - Brasil
E-mail: Lipejf@hotmail.com/Felipe_gomes@usp.br/Lipejf10@gmail.com
Artículo recibido el 27/7/2015; revisado el 31/8/2015; aceptado el 27/10/2015.

DOI: 10.5935/2318-8219.20160007

Relato del Caso

C.A.S., sexo masculino, 38 años, en control en el sector de electrofisiología del Instituto Dante Pazzanese de Cardiología, debido a FA. Presentaba sintomatología frecuente, a pesar del uso de antiarrítmico. No era portador de comorbilidades. Negaba etilismo y tabaquismo. Fue realizado electrocardiograma de 12 derivaciones que evidenció FA, presente hace más de un año, según relato del paciente. El paciente fue encaminado para realización de ablación de FA. Fue sometido a ablación por radiofrecuencia circunferencial de las venas pulmonares derechas e izquierdas, con reversión de la arritmia después del procedimiento. No hubo intercurrencias durante el procedimiento.

Después de tres meses de la realización de la ablación por radiofrecuencia, el paciente fue sometido la RMC para evaluación de los sitios de ablación. El examen fue realizado en aparato de 3T (Phillips Ingenia 3T, Eindhoven, Netherlands) siendo realizadas secuencias de cine y realce tardío atrial y ventricular. Fueron inyectados 18mL de ácido gadotérico 0,5 mmol/mL en vena periférica y las imágenes de realce tardío atrial y ventricular fueron adquiridas después de 10 minutos de la administración. Los parámetros utilizados para adquisición del realce tardío atrial fueron los siguientes: FOV de 400, voxel size: 1,25 x 1,25 x 1,25, secuencia 3D FFE T1, TR de 5,1 ms TE de 1,72 ms, matriz de 320 x 320, grosor del corte de 2,5 mm, TI de 270ms, con supresión de grasa, sincronización cardíaca con 30 fases por corte y uso del navigator. Fue posible identificar los sitios en que fue aplicada la radiofrecuencia en las venas pulmonares y su circularidad (Figuras 1 y 2). Actualmente el paciente está en el sexto mes post-ablación manteniéndose en ritmo sinusal, sin nuevos episodios de FA.

Discusión

La ablación por catéter por RF tuvo un rápido desarrollo y hoy es una de las principales opciones terapéuticas para el tratamiento de la FA. Con la acumulación de evidencias en relación a la eficacia y a la seguridad del procedimiento, en 2012 una nueva recomendación fue sugerida por el comité representante de la HRS/EHRA/ESC, colocando la terapéutica de ablación por catéter de RF como clase I, nivel de evidencia A, para pacientes con FA paroxística, sintomáticos y refractarios a la terapia medicamentosa.[5] En el mismo documento, fue publicado un consenso respecto a los aspectos técnicos y en relación a las estrategias utilizadas para el tratamiento

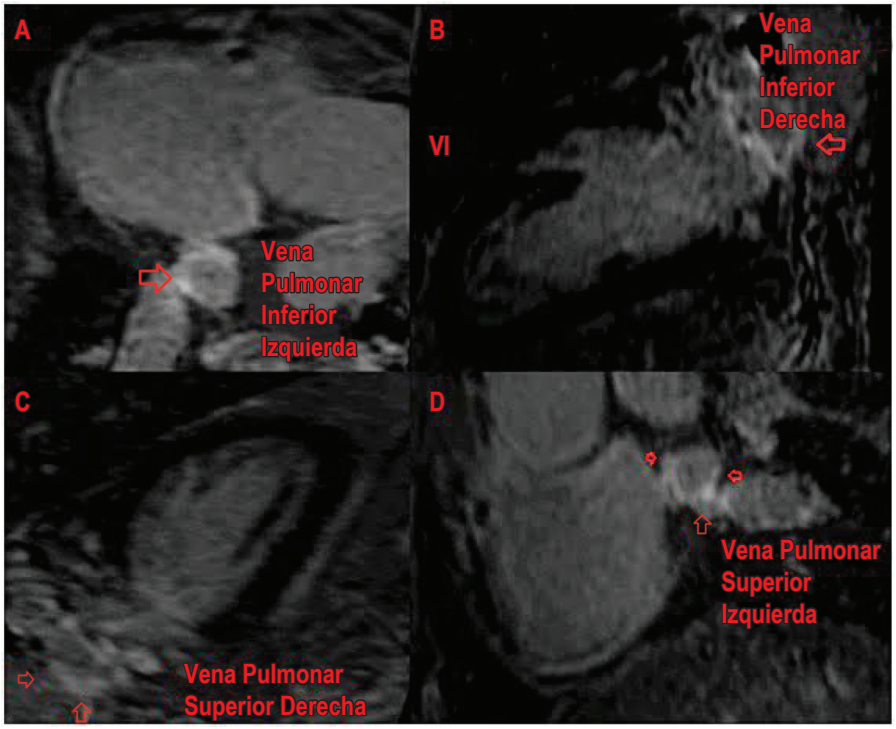

Figura 1 – *Flechas rojas indicando puntos con hiperseñal correspondiendo a los lugares de la ablación por radiofrecuencia.*

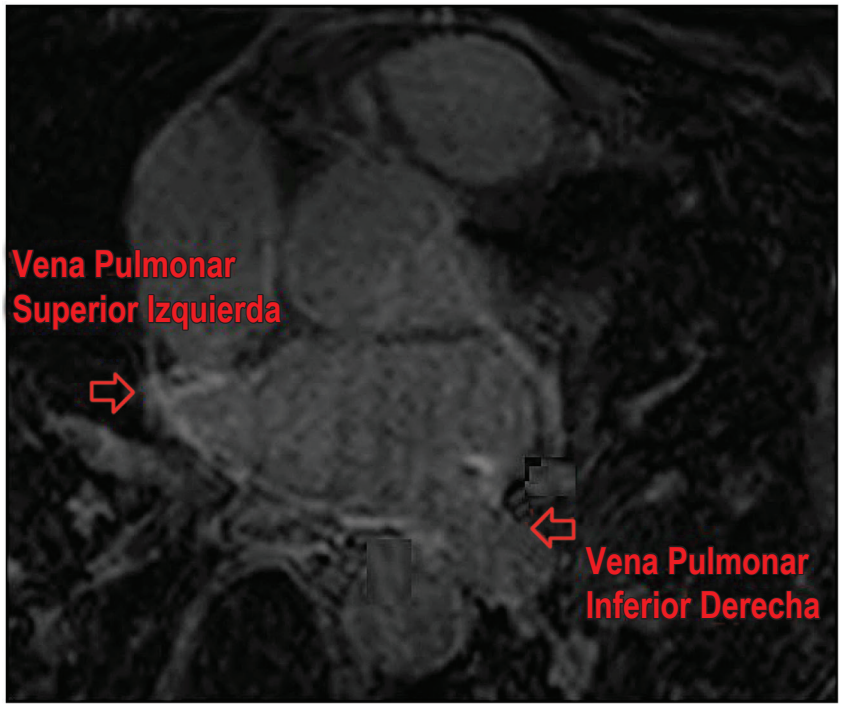

Figura 2 – *Flechas rojas indicando puntos con hiperseñal correspondiendo a los lugares de la ablación por radiofrecuencia, en la vena pulmonar inferior derecha y superior izquierda.*

por ablación de la FA. Independientemente de la técnica utilizada, el aislamiento eléctrico completo de todas las VP debe ser realizado como objetivo inicial del procedimiento.[6] Basados en la tasa de recurrencia, muchos pacientes son candidatos a repetir la ablación. En dos revisiones sistemáticas y un metanálisis, incluyendo pacientes con FA paroxística o persistente y persistente de larga duración, fue demostrado que la tasa de éxito de un único procedimiento de ablación fue de 57%, y que esa tasa subió a 77% cuando fue analizada bajo el aspecto de múltiples procedimientos.[7] El caso presentado ilustra la capacidad de la RMC con técnica de realce tardío en identificar los sitios de aplicación de la radiofrecuencia en las venas pulmonares y demostrar el grado de circularidad de la fibrosis, potencial marcador de éxito del procedimiento.

Conclusión

La evaluación de realce tardío del atrio izquierdo y venas pulmonares por la RMC puede demostrar la fibrosis promovida por la ablación por radiofrecuencia de manera no invasiva en pacientes con FA y constituye potencial factor predictor de éxito del procedimiento.

Contribución de los autores

Concepción y diseño de la investigación: Oliveira FG, Pinto IM, Moreira DA, Valdigem BP; Obtención de datos: Oliveira FG, Miyake DA; Análisis e interpretación de los datos: Oliveira FG, Pinto IM, Miyake DA, Senra T; Redacción del manuscrito: Oliveira FG, Senra T; Revisión crítica del manuscrito respecta al contenido intelectual importante: Oliveira FG, Pinto IM, Moreira DA, Valdigem BP, Senra T.

Potencial conflicto de intereses

Declaro no haber conflicto de intereses pertinentes.

Fuentes de financiamiento

El presente estudio no tuvo fuentes de financiamiento externas.

Vinculación académica

No hay vinculación de este estudio a programas de postgrado.

Referencias

1. The effect of low-dose warfarin on the risk of stroke in patients with non rheumatic atrial fibrillation. The Boston Area Anticoagulation Trial for Atrial Fibrillation Investigators. N Engl J Med. 1990;323(22):1505-11.
2. Martinelli Filho M, Moreira DA, Lorga AM, Sosa E, Atiê J, Pimenta J, et al., Sociedade Brasileira de Cardiologia. Guideline of atrial fibrillation. Arq Bras Cardiol. 2003;81(Suppl 6):3-24.
3. Pappone C, Santinelli V. Substrate ablation in treatment of atrial fibrillation. J Cardiovasc Electrophysiol. 2006;17(12 Suppl):S23-S27).
4. Akoum N, Morris A, Perry D, Cates J, Burgon N, Kholmovski E, et al. Substrate modification is a better predictor of catheter ablation success in atrial fibrillation than pulmonary vein isolation: An LGE-MRI Study. Clin Med Insights Cardiol. 2015 Apr 27;9:25-31.
5. Calkins H, Kuck KH, Cappato R, Brugada J, Camm AJ, Chen SA, et al. HRS/EHRA/ECAS Expert Consensus Statement on Catheter and Surgical Ablation of Atrial Fibrillation: recommendations for patient selection, procedural techniques, patient management andfFollow-up, definitions, endpoints, and research trial design. Europace. 2012;14(4):528-606.
6. Oral H, Pappone C, Chugh A, Good E, Bogun F, Pelosi F Jr, et al. Circumferential pulmonary-vein ablation for chronic atrial fibrillation. N Engl J Med. 2006;354(9):934-41.
7. Calkins H, Reynolds MR, Spector P, Sondhi M, Xu Y, Martin A, et al. Treatment of atrial fibrillation with antiarrhythmic drugs or radiofrequency ablation: two systematic literature reviews and meta-analyses. Circ Arrhythm Electrophysiol. 2009;2(4):349-61.